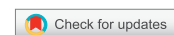

<https://doi.org/10.21516/2072-0076-2023-16-3-104-110>



# Эффективность нового противовирусного препарата растительного происхождения в виде глазных капель в комплексной терапии офтальмогерпеса. Результаты клинического исследования

Е.В. Яни<sup>1</sup> ✉, Т.Г. Каменских<sup>2</sup>, Е.В. Веселова<sup>2</sup>, Т.Г. Зубкова<sup>3</sup>, С.В. Стовбун<sup>4</sup>, К.Е. Селиверстова<sup>1</sup>, В.В. Позднякова<sup>1</sup>, М.М. Ступакова<sup>1</sup>

<sup>1</sup> ФГБУ «НМИЦ глазных болезней им. Гельмгольца» Минздрава России, ул. Садовая-Черногрязская, д. 14/19, Москва, 105062, Россия

<sup>2</sup> ГБОУ ВПО «Саратовский государственный медицинский университет имени В.И. Разумовского» Минздрава России, ул. Большая Казачья, д. 112, Саратов, 410012, Россия

<sup>3</sup> ФГБУ «НИИ гриппа им. А.А. Смородинцева» Минздрава России, ул. Профессора Попова, д. 15/17, Санкт-Петербург, 197022, Россия

<sup>4</sup> ФГБУН «Федеральный исследовательский центр химической физики им. Н.Н. Семенова» Российской академии наук, ул. Малая Пироговская, д. 1а, Москва, 119435, Россия

*Офтальмогерпес — наиболее частая инфекционная причина слепоты в развивающихся странах. Цель работы — оценка терапевтической эффективности, безопасности и переносимости препарата Панавир® в составе комбинированной терапии герпетического поверхностного древовидного кератита. Материал и методы. В исследовании приняли участие 106 пациентов в возрасте 18–65 лет, которые были разделены на две группы. Группа 1 (54 пациента, 54 глаза) получала лечение препаратами Панавир® и Ацикловир — глазная мазь, а группа 2 (52 пациента, 52 глаза) — Ацикловир — глазная мазь и плацебо препарата Панавир®. Первичным параметром оценки эффективности лечения служило относительное число пациентов (%) с клиническим выздоровлением, т. е. с полной эпителизацией роговицы. Результаты. В группе 2 (монотерапия) зарегистрировано статистически значимо большее количество пациентов с гиперемией конъюнктивы слабой степени, чем в группе 1 (комбинированная терапия), — 59,26 против 23,08 % ( $p < 0,001$ ). Доля пациентов, у которых на визитах 3 и 4 отсутствовал роговичный синдром, в группе 1 составляла 11,11 и 61,11 %, в то время как в группе 2 — 3,85 и 19,61 % соответственно. Заключение. Применение препарата Панавир® глазные капли 0,004 % показало его высокую эффективность в комбинированном лечении герпетического кератита и хорошую переносимость, а также позволило сократить сроки эпителизации роговицы и нормализации состояния конъюнктивы.*

**Ключевые слова:** герпес; кератит; Solanum tuberosum; Панавир®

**Конфликт интересов:** отсутствует.

**Прозрачность финансовой деятельности:** авторы не имеют финансовой заинтересованности в представленных материалах или методах.

**Для цитирования:** Яни Е.В., Каменских Т.Г., Веселова Е.В., Зубкова Т.Г., Стовбун С.В., Селиверстова К.Е., Позднякова В.В., Ступакова М.М. Эффективность нового противовирусного препарата растительного происхождения в виде глазных капель в комплексной терапии офтальмогерпеса. Результаты клинического исследования. Российский офтальмологический журнал. 2023; 16 (3): 104–110. <https://doi.org/10.21516/2072-0076-2023-16-3-104-110>

# The effectiveness of a new antiviral drug of plant origin in the form of eye drops in complex therapy of ophthalmic herpes. Results of a clinical study

Elena V. Yani<sup>1</sup> ✉, Tatyana G. Kamenskikh<sup>2</sup>, Ekaterina V. Veselova<sup>2</sup>, Tatyana G. Zubkova<sup>3</sup>, Sergei V. Stovbun<sup>4</sup>, Ksenia E. Seliverstova<sup>1</sup>, Victoria V. Pozdnyakova<sup>1</sup>, Maria M. Stupakova<sup>1</sup>

<sup>1</sup> Helmholtz National Medical Research Center of Eye Diseases, 14/19, Sadovaya Chernogryazskaya St., Moscow, 105062, Russia

<sup>2</sup> Saratov V.I. Razumovsky State Medical University, 112, Bolshaya Kazachya St., Saratov, 410012, Russia

<sup>3</sup> A.A. Smorodintsev Research Institute of Influenza, 15/17, St. Petersburg, 197022, Russia

<sup>4</sup> N.N. Semenov Research Center of Chemical Physics, Russian Academy of Sciences, 1a, Malaya Pirogovskaya St., Moscow, 119435, Russia  
e\_yani@mail.ru

*Ophthalmic herpes is the most common infection-related cause of blindness in developing countries. **Purpose:** to evaluate the therapeutic efficacy, safety and tolerability of the drug Panavir® used as part of a combination therapy for herpetic superficial dendritic keratitis. **Materials and methods.** The study involved 106 patients aged 18 to 65 years divided into two groups. Group 1 (54 patients; 54 eyes) received treatment with Panavir® and Acyclovir ophthalmic ointment, whilst Group 2 (52 patients; 52 eyes) received a placebo of Panavir® and Acyclovir ophthalmic ointment. The primary parameter of the efficiency was the percentage of patients achieving clinical recovery, i.e. signs of complete epithelialization of the cornea. **Results.** In group 2 (monotherapy), a significantly greater number of patients with mild conjunctival hyperemia was registered than in the combination therapy group 1 — 59.26 vs. 23.08 %,  $p < 0.001$ . In group 1, the proportion of patients without corneal syndrome at visits 3 and 4 was, respectively, 11.11 and 61.11 %, while in group 2 it was only 3.85 and 19.61 %, respectively. **Conclusion.** The drug Panavir® eye drops 0.004 % showed a high therapeutic efficiency in the combined treatment of herpetic keratitis, and good tolerance. It also reduced the time required for corneal epithelialization and conjunctiva normalization.*

**Keywords:** herpes; keratitis; Solanum tuberosum; Panavir®

**Conflict of interest:** there is no conflict of interest.

**Financial disclosure:** no author has a financial or property interest in any material or method mentioned.

**For citation:** Yani E.V., Kamenskikh T.G., Veselova E.V., Zubkova T.G., Stovbun S.V., Seliverstova K.E., Pozdnyakova V.V., Stupakova M.M. The effectiveness of a new antiviral drug of plant origin in the form of eye drops in the complex therapy of ophthalmic herpes. Results of a clinical study. Russian ophthalmological journal. 2023; 16 (3): 104-110 (In Russ.). <https://doi.org/10.21516/2072-0076-2023-16-3-104-110>

Среди вирусных заболеваний герпетическая инфекция (ГИ) занимает одно из ведущих мест, что объясняется широким распространением вируса простого герпеса (ВПГ), более чем 90%-ным инфицированием им человеческой популяции, пожизненной персистенцией вируса в организме, полиморфизмом клинических проявлений заболевания, торпидностью к существующим методам лечения. Офтальмогерпес — наиболее частая инфекционная причина слепоты в развивающихся странах: около 60 % язв роговицы обусловлены вирусом простого герпеса. В РФ ежегодно регистрируется 250–300 тыс. случаев первичного или рецидивирующего офтальмогерпеса, причем в последние годы отмечается учащение и утяжеление данного заболевания. Рецидивирующий характер течения ГИ глаз отмечается в 20–75 % случаев. Склонность к рецидивированию характерна для всех форм герпес-вирусной офтальмоинфекции, часто с укорочением межрецидивного периода [1–3].

Эпидемиологический аспект проблемы многофакторен и имеет ряд причин. Во-первых, в последнее десятилетие регистрируется рост вторичных иммунодефицитных состояний в популяции в целом, что приводит к увеличению частоты ГИ, в том числе и офтальмогерпеса. Во-вторых, ГИ стали

протекать тяжелее, формируя патологические изменения органов и систем. В-третьих, установлено влияние ГИ на показатели заболеваемости, инвалидности и летальности детского и взрослого населения.

В зависимости от локализации герпетической офтальмоинфекции различают следующие виды поражений: герпетический дерматит век, герпетический конъюнктивит, герпетический кератит, герпетическая язва роговицы, герпетический кератоувеит (с изъязвлением, без изъязвления), герпетический увеит (без поражения роговицы) и формирующийся в исходе заболевания постгерпетический трофический кератит.

Наиболее ранней клинической формой герпетического кератита является древовидный кератит. Это односторонний процесс с характерным острым началом заболевания, клинически проявляется скоплением непрозрачных отекающих клеток эпителия в виде шероховатого точечного или звездчатого дефекта. Дальнейшая десквамация эпителия приводит к образованию изъязвления в виде ветки дерева, локализованного чаще всего центрально. На концах дефекта — характерные выпячивания (терминальные луковицы). Зона поражения четко окрашивается флюоресцеином.

Чувствительность роговицы снижена. Перифокально формируется отек эпителия, умеренные отек и инфильтрация стромы. Древоидные дефекты эпителия увеличиваются по площади и глубине, распространяясь в строму роговицы. По мере ухудшения клинического состояния в процесс вовлекается радужная оболочка с развитием явлений ирита или иридоциклита. Дальнейшее прогрессирование заболевания приводит к формированию стромального дисковидного кератита, вопрос о точной этиологии которого до настоящего времени остается спорным: в качестве причин дисковидного кератита предполагают поражение ВПГ кератоцитов и эндотелия или развитие в роговице реакции гиперчувствительности на вирусный антиген. Клинически при дисковидном кератите отмечаются инфильтрация стромы в центральной зоне роговицы с отеком вышележащего эпителия. Иногда поражение может иметь эксцентричную локализацию. Глубже визуализируются гигантские преципитаты. В тяжелых случаях образуются складки десцеметовой мембраны, а вокруг стромального инфильтрата выявляют глубокое стромальное помутнение в форме кольца Wessely, имеющего иммунный характер и состоящего из комплексов «антиген — антитело». Нередко присоединяются ирит, иридоциклит, передний увеит [4].

В исходе герпетического кератита формируется помутнение роговицы различной интенсивности с последующим развитием постгерпетических трофических изменений, сопровождающихся угнетающим ощущением дискомфорта и постепенным снижением остроты зрения [5, 6].

Так как герпес-вирусные поражения глаз не подлежат обязательной регистрации на территории Российской Федерации, о распространенности и количестве рецидивов офтальмогерпеса можно судить лишь ориентировочно, опираясь на аналогичные статистические данные зарубежных авторов [1, 2, 4, 7–9].

Терапия офтальмогерпеса, несмотря на достаточно разработанные алгоритмы лечения, представляет определенные сложности [10–12]. Имеющиеся на сегодняшний день противовирусные препараты для лечения офтальмологических заболеваний не всегда эффективны в силу ряда причин: низкой растворимости препаратов, невозможности обеспечить терапевтические концентрации в месте репродукции вируса, токсического воздействия химиопрепаратов на оболочку глаза, развития резистентности к применяемым препаратам и т. д. В связи с этим актуальной остается задача создания новых противовирусных препаратов для лечения офтальмогерпеса.

К сожалению, современная медицина не располагает методами лечения, позволяющими элиминировать ВПГ из организма человека. Следовательно, целью лечебных мероприятий является подавление репродукции ВПГ в период обострения, формирование адекватного иммунного ответа и его длительное сохранение с целью блокирования реактивации ВПГ в очагах персистенции и предотвращение развития или восстановления тех нарушений, которые вызывает активация ВПГ в организме. В офтальмологической практике в качестве местных противовирусных средств применяются следующие препараты: Интерферон, Ацикловир (3 % мазь), Ганцикловир (0,5 % офтальмологический гель).

Для повышения эффективности терапии офтальмогерпеса разработан новый препарат, обладающий выраженным неспецифическим противовирусным действием, — Панавир®. Это очищенный экстракт побегов растения *Solanum tuberosum*, основное действующее вещество которого — гексозный гликозид, состоящий из глюкозы, рамнозы, арабинозы, маннозы, ксилозы, галактозы, уроновых кислот.

Препарат Панавир® оказывает вирусостатическое действие. Активен в отношении вирусов простого герпеса *Herpes simplex* типов I и II. Подавляет репликацию и полимеразные реакции вирусов, блокируя синтез вирусной ДНК в пораженных клетках слизистой оболочки глаза [13, 14].

Испытания показали отсутствие мутагенного, тератогенного, канцерогенного, аллергизирующего и эмбриотоксического действия препарата Панавир®. В доклинических исследованиях на лабораторных животных негативного влияния на репродуктивную функцию и развитие плода не установлено.

Изучение эффективности и безопасности препарата Панавир® капли глазные 0,004 % в терапии поверхностного древоидного кератита проведено в рамках многоцентрового двойного слепого плацебо-контролируемого сравнительного рандомизированного клинического исследования на базах ФГБУ НМИЦ ГБ им. Гельмгольца Минздрава РФ, ГБОУ ВПО «Саратовский государственный медицинский университет им. В.И. Разумовского» Минздрава РФ и НИИ гриппа им. А.А. Смородинцева, Санкт-Петербург.

**ЦЕЛЬЮ** исследования являлись оценка терапевтической эффективности препарата Панавир®, капли глазные 0,004 %, в дозировке по 2 капли 4 раза в день, сравнение эффективности комбинированной терапии Панавир® + Ацикловир и плацебо + Ацикловир, а также оценка безопасности и переносимости препарата Панавир® в составе комбинированной терапии герпетического поверхностного древоидного кератита.

## МАТЕРИАЛ И МЕТОДЫ

Работа проведена в формате многоцентрового двойного слепого плацебо-контролируемого сравнительного рандомизированного клинического исследования.

В исследовании приняли участие 106 пациентов, в том числе 36 мужчин и 70 женщин, в возрасте от 18 до 65 лет, соответствующих критериям включения/невключения. Пациенты были разделены на две группы: группа 1 (54 пациента, 54 глаза) получала лечение препаратами Панавир® и Ацикловир, глазная мазь, группа 2 (52 пациента; 52 глаза) — плацебо препарата Панавир® и Ацикловир, глазная мазь. В данном исследовании не применялась центральная рандомизация. Поставленные в центр препараты были рандомизированы заранее и пронумерованы по процедурам спонсора. В процессе включения пациентов врач должен был выдавать очередному пациенту препарат со следующим порядковым номером, начиная с наименьшего. С учетом участия трех клинических подразделений формирование групп оказалось не совсем равномерным: группа 1 (54 пациента, 54 глаза), группа 2 (52 пациента, 52 глаза).

Критериями включения являлись:

- подписанная форма информированного согласия (ИС), подтверждающая в письменной форме согласие пациента на участие в исследовании;
- постпервичный герпетический поверхностный древоидный кератит; диагноз подтвержден методом полимеразной цепной реакции (ПЦР);
- отрицательные результаты анализов крови на вирус иммунодефицита человека (ВИЧ), сифилис (Wasserman reaction, RW), гепатит В (hepatitis B surface antigen, HBs-Ag) и гепатит С (hepatitis C virus antibodies, анти-НСV);
- возможность амбулаторного наблюдения пациента при визитах к врачу-исследователю;
- возраст от 18 до 65 лет.

Критериями невключения субъектов являлись:

- пациенты с единственным глазом;

- дисковидный кератит, увеит, заболевания или декомпенсация роговицы, аллергические глазные заболевания;
- психические расстройства, требующие лечения антипсихотическими препаратами;
- хроническое злоупотребление алкоголем (употребление более 20 г алкоголя в день), употребление наркотических препаратов без назначения врача;
- сахарный диабет I или II типа, тяжелая легочная, почечная, печеночная, сердечно-сосудистая патология, ВИЧ в любой стадии, активный туберкулезный процесс любой локализации, инфицированность вирусными гепатитами В, С, Е, G, ТТV, В19, онкологические, аллергические системные заболевания и другие заболевания, которые, по мнению исследователя, не позволили бы пациенту участвовать в исследовании;
- применение исследуемого препарата в анамнезе;
- необходимость проведения иммуносупрессивной, противовоспалительной терапии, лечение глюкокортикоидами, стимуляторами гемопоэза, применение других иммуномодуляторов, противовирусных препаратов, препаратов, влияющих на эпителизацию роговицы, за 4 нед до включения в исследование;
- невозможность или нежелание пациента дать ИС на участие в исследовании или на выполнение требований исследования;
- участие в другом клиническом исследовании на момент подписания ИС, а также, в случае участия в предыдущем клиническом исследовании, период менее чем 3 мес после его окончания;
- беременность, кормление грудью.

Препарат Панавир® вводился путем инстилляций в конъюнктивальный мешок по 2 капли 4 раза в день (группа 1) с интервалом 2 ч в составе комбинированной терапии совместно с глазной мазью Ацикловир 3%. В группе 2 использовалось плацебо (раствор натрия хлорида 0,9%) по 2 капли 4 раза в день. В обеих группах назначался Ацикловир, мазь глазная 3%. Мазь в виде полоски длиной 1 см закладывалась в нижний конъюнктивальный мешок 5 раз в день (каждые 4 ч). Длительность лечения составляла 15 дней, длительность последующего наблюдения — до 2 мес от окончания терапии.

Клиническая фаза исследования состояла из скрининга (визит 1), который по протоколу лимитировался 7 днями, в течение которых должны быть проведены лабораторные исследования крови и ПЦР. Но по факту лабораторная диагностика проводилась в центрах, и скрининг занял 1–2 дня, соответственно срок скрининга при распределении пациентов по группам не учитывался. Визит 2 — начало терапии, 0-й день. Далее следовал период активной терапии: визит 3 — 5-й день лечения; визит 4 — 10-й день; визит 5 — 15-й день и визит 6 — через 2 мес ± 3 дня.

В качестве критериев оценки анализировали:

- площадь дефекта эпителия роговицы с применением флюоресцеиновой пробы: в конъюнктивальный мешок закапывали 1–2 капли 1% раствора флюоресцеина с последующим смыванием его изотоническим раствором натрия хлорида. Дефекты роговицы, лишенные эпителия, приобретали зеленую окраску. Измерение площади участков деэпителизированной роговицы проводили с помощью фоторегистрации на цифровой фотошелевой лампе. Затем с помощью совмещения фотоизображения и сетки, площадь каждой ячейки которой составляла 0,5%, помещенной на цифровой фотоснимок фронтальной проекции роговицы, обрабатывали изображение в программном обеспечении Adobe Photoshop. Для определения площади деэпителизации суммировали площади квадратов (в мм<sup>2</sup>), прокрашиваемых флюоресцеином;

- степень гиперемии конъюнктивы, которая характеризовалась выраженностью местной сосудистой реакции, согласно рутинной практике, оценивалась субъективно при биомикроскопии и регистрировалась со следующими критериями: конъюнктив не гиперемирована, умеренно гиперемирована, гиперемирована в сильной степени;
- степень выраженности роговичного синдрома (светобоязнь, слезотечение, блефароспазм) оценивалась субъективно в баллах (от 1 до 4):
  - 1 балл — роговичный синдром отсутствует при направлении света щелевой лампы;
  - 2 балла — роговичный синдром не проявляется при дневном свете, но проявляется при направлении света щелевой лампы;
  - 3 балла — роговичный синдром проявляется при дневном свете;
  - 4 балла — роговичный синдром проявляется при комнатном освещении;
- чувствительность роговицы определялась с помощью реакции на прикосновение ватного фитилька в центре роговицы и четырех точках на ее периферии. При отсутствии реакции на касание фитилька на роговицу начинали укладывать более толстые его части до появления роговичного рефлекса. Если данным методом корнеальный рефлекс вызвать не удавалось, фиксировалось отсутствие чувствительности. Критерии чувствительности: отсутствует, сниженная, нормальная.

Все три клинических подразделения, участвующих в данном исследовании, использовали одни и те же методы обследования пациентов.

Статистический анализ полученных данных выполнен с использованием пакета Statistica 8.0. Статистический анализ проводился в следующих популяциях пациентов.

1. Популяция всех включенных пациентов, или ИТТ-популяция (Intention-to-treat) — все пациенты, получившие хотя бы одну дозу исследуемого препарата. Данные, полученные от пациентов из ИТТ-популяции, использованы для анализа безопасности и анализа эффективности.

2. РР-популяция (Per Protocol) — все пациенты, полностью закончившие исследование без существенных отклонений от протокола. Данные, полученные от пациентов из РР-популяции, использованы для анализа по основному критерию эффективности и остальным критериям.

3. Популяция оценки безопасности — пациенты, которым был введен исследуемый препарат хотя бы один раз и для которых есть оценка состояния или нежелательные явления (НЯ) хотя бы для одной временной точки после введения препарата.

Основной анализ по главному критерию эффективности проводился на РР-популяции, поддерживающий — на ИТТ.

## РЕЗУЛЬТАТЫ

Первичным параметром оценки эффективности в данном исследовании служило относительное число пациентов (%) с клиническим выздоровлением, т. е. с признаками полной эпителизации роговицы (отношение числа клинически вылеченных пациентов к общему количеству, включенных в исследование) через 5, 10 и 15 дней терапии исследуемыми препаратами.

Полную эпителизацию при визитах 3 и 4 зарегистрировали у значимо ( $p < 0,001$ ) большего количества пациентов из группы комбинации исследуемого препарата Панавир® + Ацикловир (24,07 и 88,89% соответственно), чем у пациентов из группы монотерапии препаратом Ацикловир

(0,00 и 28,85 % соответственно). К визитам 5 и 6 полную эпителизацию отметили у всех пациентов обеих групп (рис. 1).

Медиана дефекта эпителия среди получавших комбинированную терапию (группа 1) при визитах 3 и 4 была статистически значимо ( $p < 0,001$ ) меньше, чем у получавших монотерапию ацикловиром (группа 2).

Нормализацию состояния конъюнктивы оценивали в ходе колориметрии. При визите 4 в группе монотерапии зарегистрировано статистически значимо большее количество пациентов с гиперемией конъюнктивы слабой степени, чем в группе комбинированной терапии: 59,26 % против 23,08 % ( $p < 0,001$ ).

При визите 3 у пациентов из группы комбинированной терапии была также статистически значимо меньше выраженность роговичного синдрома, чем у пациентов из группы монотерапии. Доля пациентов, у которых при визитах 3 и 4 отсутствовал роговичный синдром при направлении света щелевой лампы, в группе 1 составляла 11,11 и 61,11 % соответственно, в то время как в группе 2 — 3,85 и 19,61 % соответственно (рис. 2).

Динамика показателей чувствительности роговицы (популяция ИТТ, РР) представлена на рисунке 3.

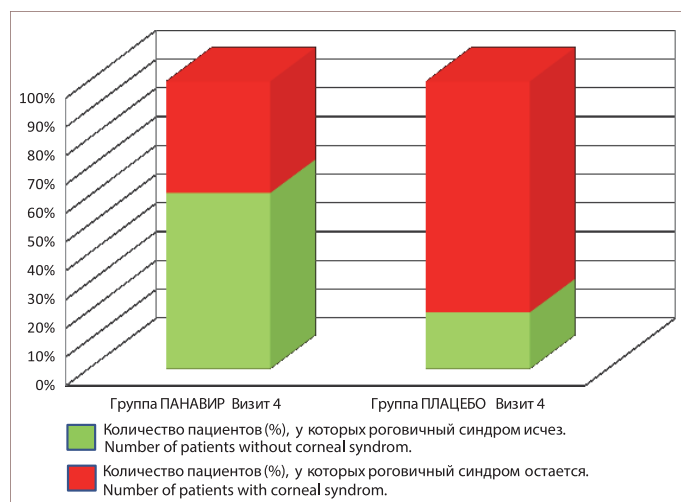
Межгрупповые статистически значимые различия чувствительности роговицы отсутствовали.

Безопасность проводимой терапии в данном исследовании оценивали посредством мониторинга и регистрации НЯ (с оценкой степени их тяжести и взаимосвязи с проводимой терапией), учета изменений параметров клинических анализов и результатов оценки жизненно важных функций. В группе комбинированной терапии всего выявили 14 НЯ у 13 пациентов, все НЯ были легкой степени. Ни одно НЯ не было связано с получаемым лечением. В группе сравнения зарегистрировано 11 НЯ у 14 пациентов, все НЯ были легкой степени, связанным с получаемым лечением сочли только одно НЯ (повышение числа эозинофилов).

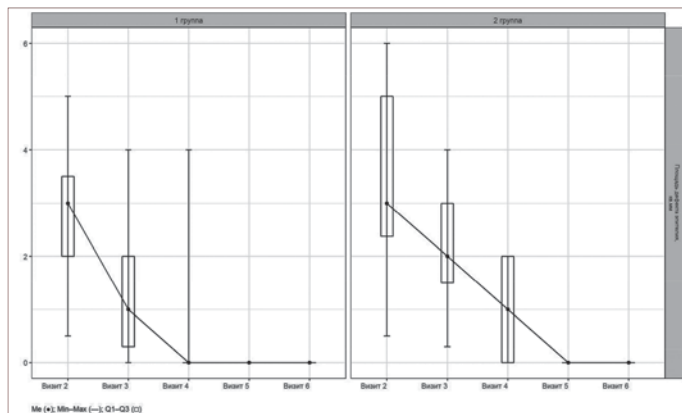
## ЗАКЛЮЧЕНИЕ

Первичным параметром эффективности в данном исследовании служило относительное число пациентов с клиническим выздоровлением, т. е. с признаками полной

эпителизации роговицы в процентном соотношении (отношение числа клинически вылеченных пациентов к общему количеству включенных в исследование) через 5, 10 и 15 дней терапии исследуемыми препаратами. Превосходство комбинированной терапии в группе 1 (Панавир® глазные капли 0,004 % + Ацикловир мазь глазная 3 %) над монотерапией в группе 2 (плацебо + Ацикловир мазь глазная 3 %) подтверждено при визитах 3 и 4, т. е. на 5-й и 10-й дни от начала терапии соответственно. Медиана дефекта эпителия среди получавших комбинированную терапию (группа 1) при визитах 3 и 4 была статистически значимо ( $p < 0,001$ ) меньше, чем у получавших монотерапию ацикловиром (группа 2). Нормализация состояния конъюнктивы при визите 4 зарегистрирована у большего количества пациентов в группе комбинированной терапии, чем в группе монотерапии. Выраженность роговичного синдрома при визитах 3 и 4 была статистически значимо меньше у пациентов группы

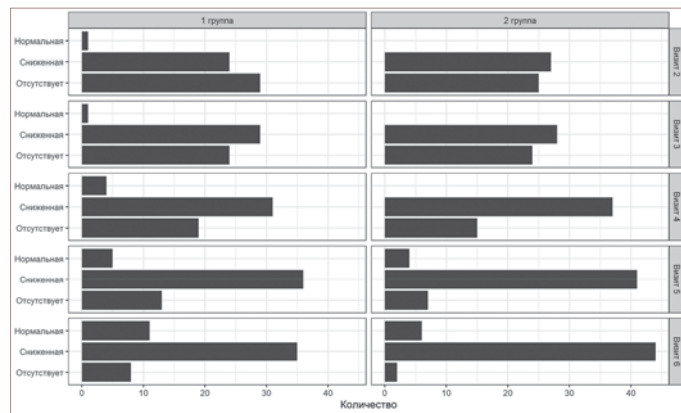


**Рис. 2.** Частота роговичного синдрома при визите 4 в 1-й группе (комбинированная терапия) и в группе 2 (монотерапия)  
**Fig. 2.** Frequency of corneal syndrome at visit 4 in group 1 (combined therapy) and in group 2 (monotherapy)



**Рис. 1.** Динамика показателей флюоресцеиновой пробы для оценки дефекта эпителия. По оси абсцисс — нумерация визитов пациентов. По оси ординат — площадь дефекта эпителия в мм<sup>2</sup>. Ме — медианное значение статистических показателей от минимального к максимальному. Q — квантили

**Fig. 1.** Dynamics of fluorescein test parameters for assessing an epithelial defect (group 1 — on the left, group 2 — on the right). The abscissa shows the numbering of patient visits. The y-axis shows the area of the epithelium defect in mm<sup>2</sup>. Me — median value of statistical indicators from minimum to maximum. Q — quartiles



**Рис. 3.** Динамика показателей чувствительности роговицы (популяция ИТТ, РР). По горизонтали отмечено количество глаз (роговиц), где оценивалась чувствительность при соответствующих визитах. По вертикали — степень чувствительности роговицы на каждом конкретном визите (нормальная, сниженная, отсутствует)

**Fig. 3.** Dynamics of corneal sensitivity scores (ITT population, PP). The number of eyes (corneas) is marked horizontally, where sensitivity was assessed at the respective visits (group 1 — on the left, group 2 — on the right). On the vertical — the degree of sensitivity of the cornea at each specific visit (normal, reduced, missing)

комбинированной терапии, чем у пациентов группы монотерапии. Значимые межгрупповые различия в чувствительности роговицы отсутствовали.

Учитывая сроки эпителизации роговицы (по данным флюоресциновой пробы) и нормализации состояния конъюнктивы, степень выраженности роговичного синдрома, динамику чувствительности роговицы и остроты зрения, можно сделать следующие **ВЫВОДЫ**.

1. В группе комбинированной терапии (Ацикловир и Панавир) на 4-м визите (10-й день лечения) полная эпителизация роговицы наблюдалась у 88,89 % пациентов, в то время как в группе монотерапии ацикловиром только у 28,85 % пациентов.

2. Препарат Панавир® глазные капли 0,004 % показал более высокую терапевтическую эффективность в комбинированном лечении герпетического кератита в сравнении с группой монотерапии глазной мазью Ацикловир 3 %, что наиболее значимо было подтверждено при визитах 3 и 4, т. е. на 5-й и 10-й дни от начала терапии соответственно.

3. Синергидный эффект противовирусной комбинированной терапии продемонстрировал сокращение сроков нормализации состояния конъюнктивы и эпителизации роговицы.

4. У пациентов из группы комбинированной терапии гораздо раньше исчезали жалобы, характерные для роговичного синдрома, чем у пациентов из группы монотерапии. Доля пациентов, у которых при визитах 3 и 4 роговичный синдром отсутствовал при направлении света щелевой лампы, в группе 1 составлял 11,11 и 61,11 % соответственно, в то время как в группе 2 — 3,85 и 19,61 % соответственно.

5. Панавир® глазные капли 0,004 % обладает хорошей переносимостью и высокой эффективностью, в частности при включении в алгоритм комбинированной терапии офтальмогерпеса, что предполагает широкие перспективы его использования при данной патологии.

#### Литература/References

1. Darougar S, Wishart MS, Viswalingam ND. Epidemiological and clinical features of primary herpes simplex virus ocular infection. *Br J Ophthalmol*. 1985; 69 (1): 2–6. doi: 10.1136/bjo.69.1.2

2. Liesegang TJ. Herpes simplex virus epidemiology and ocular importance. *Cornea*. 2001; 20 (1): 1–13. doi: 10.1097/00003226-200101000-00001

3. Souza PM, Holland EJ, Huang AJ. Bilateral herpetic keratoconjunctivitis. *Ophthalmology*. 2003; 110 (3): 493–6. doi: 10.1016/S0161-6420(02)01772-4

4. Нероев В.В., Вахова Е.С. Заболевания конъюнктивы. В кн: Офтальмология. Национальное руководство. Москва: ГЭОТАР-Медиа; 2018: 418–61. [Neroev V.V., Vakhova E.S. Diseases of the conjunctiva. In: *Ophthalmology. National Guide*. Moscow: GEOTAR-Media; 2018: 418–61 (In Russ.)].

5. Kaswin G, Rousseau A, M'Garrech M, et al. Optical aberrations in patients with recurrent herpes simplex keratitis and apparently normal vision. *Br J Ophthalmol*. 2013; 97 (9): 1113–7. doi: 10.1136/bjophthalmol-2012-302294

6. Яни Е.В., Селиверстова К.Е. Консервативное лечение нейротрофических кератитов. *Медицинский совет*. 2017; 5: 162–6. [Yani E.V., Seliverstova K.E. Conservative treatment of neurotrophic keratitis. *Medical Council*. 2017; 5: 162–166 (In Russ.)]. doi:10.21518/2079-701X-2017-5-162-166

7. Liesegang TJ. Epidemiology and natural history of ocular herpes simplex virus infection in Rochester, Minnesota, 1950–1982. *Trans Am Ophthalmol Soc*. 1988; 86: 688–724. doi: 10.1001/archophth.1989.01070020221029

8. Labetoulle M, Auquier P, Conrad H, et al. Incidence of herpes simplex virus keratitis in France. *Ophthalmology*. 2005; 112: 888–95. doi: 10.1016/j.ophta.2004.11.052

9. Young RC, Hodge DO, Liesegang TJ, Baratz KH. Incidence, recurrence, and outcomes of herpes simplex virus eye disease in Olmsted County, Minnesota, 1976–2007: the effect of oral anti-viral prophylaxis. *Arch Ophthalmol*. 2010; 128 (9): 1178–83. doi: 10.1001/archophthalmol.2010.187

10. Tsatsos M, MacGregor C, Athanasiadis I, et al. Herpes simplex virus keratitis: an update of the pathogenesis and current treatment with oral and topical antiviral agents. *Clin Exp Ophthalmol*. 2017; 45 (9): 932. doi: 10.1111/ceo.12991

11. Azher T, Yin X, Tajfirouz D, Huang A, Stuart P. Herpes simplex keratitis: challenges in diagnosis and clinical management. *Clin Ophthalmol*. 2017; 11: 185–91. doi: 10.2147/OPTH.S80475

12. Kodama T, Hayasaka S, Setogawa T. Immunofluorescent staining and corneal sensitivity in patients suspected of having herpes simplex keratitis. *Arch Ophthalmol*. 1992; 113 (2): 187–9. doi: 10.1016/s0002-9394(14)71532-6

13. Климова Р.Р., Куш А.А., Федорова Н.Е., Литвин А.А. Действие препарата Панавир на синтез белков вируса простого герпеса I и II типа в культуре клеток. *Антибиотики и Химиотерапия*. 2009; 54 (3–4): 18–20. [Klimova R.R., Kushch A.A., Fedorova N.E., Litvin A.A. Effect of Panavir on Herpes simplex virus types 1 and 2 proteins synthesis in cell culture. *Antibiotics and Chemotherapy*. 2009; 54 (3–4): 18–20 (In Russ.)].

14. Алимбарова Л.М., Лазаренко А.А., Киселев А.В. и др. Оценка эффективности применения экстракта побегов *Solanum tuberosum* при экспериментальном офтальмогерпесе. *Вестник офтальмологии*. 2015; 131 (3): 76–81. [Alimbarova L.M., Lazarenko A.A., Kiselev A.V., et al. Evaluating the effectiveness of *Solanum tuberosum* shoots extract in experimental ocular herpes. *Vestnik Oftal'mologii*. 2015; 131 (3): 76–81 (In Russ.)]. doi:10.17116/oftalma2015131376-81

**Вклад авторов в работу:** Е.В. Яни — концепция и дизайн исследования, сбор данных, написание текста; Т.Г. Каменских, Е.В. Веселова, Т.Г. Зубкова — концепция и дизайн исследования, сбор данных; С.В. Стовбун, В.В. Позднякова — сбор данных; К.Е. Селиверстова — сбор данных, финальное редактирование текста; М.М. Ступакова — сбор и статистическая обработка данных.  
**Authors contribution:** E.V. Yani — concept and research design, data collection, text writing; T.G. Kamenskikh, E.V. Veselova, T.G. Zubkova — concept and design of the study, data collection; S.V. Stovbun, V.V. Pozdnyakova — data collection; K.E. Seliverstova — data collection, final text editing; M.M. Stupakova — data collection and processing.

*Поступила: 29.05.2023. Переработана: 22.06.2023. Принята к печати: 23.06.2023*  
*Originally received: 29.05.2023. Final revision: 22.06.2023. Accepted: 23.06.2023*

## ИНФОРМАЦИЯ ОБ АВТОРАХ / INFORMATION ABOUT THE AUTHORS

*ФГБУ «НМИЦ глазных болезней им. Гельмгольца» Минздрава России, ул. Садовая-Черногрязская, д. 14/19, Москва, 105062, Россия*

**Елена Владимировна Яни** — канд. мед. наук, руководитель отдела инфекционных и аллергических заболеваний глаз, ORCID 0000-0003-1527-9414

**Ксения Евгеньевна Селиверстова** — врач-офтальмолог, заведующая отделением инфекционных и аллергических заболеваний глаз, ORCID 0009-0000-3034-9308

**Виктория Викторовна Позднякова** — канд. мед. наук, старший научный сотрудник

**Мария Михайловна Ступакова** — аспирант отделения инфекционных и аллергических заболеваний глаз

*ГБОУ ВПО «Саратовский государственный медицинский университет им. В.И. Разумовского» Минздрава России, ул. Большая Казачья, д. 112, Саратов, 410012, Россия*

**Татьяна Григорьевна Каменских** — д-р мед. наук, профессор, заведующая кафедрой глазных болезней, ORCID 0000-0001-8709-5599

**Екатерина Викторовна Веселова** — канд. мед. наук, доцент кафедры глазных болезней, ORCID 0000-0001-8511-1313

*ФГБУ «НИИ гриппа им. А.А. Смородиной» Минздрава России, ул. Профессора Попова, д. 15/17, Санкт-Петербург, 197022, Россия*

**Татьяна Геннадьевна Зубкова** — канд. мед. наук, заведующая консультативно-диагностическим отделением, ORCID 0000-0001-8241-2567

*ФГБУН «Федеральный исследовательский центр химической физики им. Н.Н. Семенова» Российской академии наук, ул. Малая Пироговская, д. 1а, Москва, 119435, Россия*

**Сергей Витальевич Стовбун** — д-р физ.-мат. наук, заведующий лабораторией химической физики биосистем, ORCID 0000-0001-8820-9615

**Для контактов:** Елена Владимировна Яни,  
e\_yani@mail.ru

*Helmholtz National Medical Research Center of Eye Diseases, 14/19, Sadovaya Chernogryazskaya St., Moscow, 105062, Russia*

**Elena V. Yani** — Cand. of Med. Sci., head of the department of infectious and allergic eye diseases, ORCID 0000-0003-1527-9414

**Ksenia E. Seliverstova** — ophthalmologist, head of the unit of infectious and allergic eye diseases, ORCID 0009-0000-3034-9308

**Victoria V. Pozdnyakova** — Cand. of Med. Sci., senior researcher

**Maria M. Stupakova** — PhD Student, department of infectious and allergic eye diseases

*Saratov V.I. Razumovsky State Medical University, 112, Bolshaya Kazachya St., Saratov, 410012, Russia*

**Tatyana G. Kamenskikh** — Dr. of Med. Sci., associate professor, head of chair of eye diseases, ORCID 0000-0001-8709-5599

**Ekaterina V. Veselova** — Cand. of Med. Sci., associate professor, chair of eye diseases, ORCID 0000-0001-8511-1313

*A.A. Smorodintsev Research Institute of Influenza, 15/17, St. Petersburg, 197022, Russia*

**Tatyana G. Zubkova** — Cand. of Med. Sci., head of consultative and diagnostic department, ORCID 0000-0001-8241-2567

*N.N. Semenov Research Center of Chemical Physics, Russian Academy of Sciences, 1a, Malaya Pirogovskaya St., Moscow, 119435, Russia*

**Sergei V. Stovbun** — Dr. of Physical and Mathematical Sci., head of the laboratory of chemical physics of biosystems, ORCID 0000-0001-8820-9615

**For contacts:** Elena V. Yani,  
e\_yani@mail.ru